



UNIVERSITÀ
DEGLI STUDI DI BARI
ALDO MORO



U.O. COMPLESSA DI ORTOPEDIA E TRAUMATOLOGIA
Direttore: Prof. B. Moretti

Dipartimento di Scienze Mediche di Base, Neuroscienze ed Organi di Senso

SINDROME ALGODISTROFICA POST GRAVIDICA

DELLE ANCHE

C. Buono, G. Solarino, B. Moretti



SOCIETÀ ITALIANA
G.U.I.D.A.
PER LA GESTIONE UNIFICATA E INTERDISCIPLINARE
DEL DOLORE MUSCOLO-SCHELETRICO E DELL'ALGODISTROFIA

III CONGRESSO NAZIONALE



UNIVERSITÀ
DEGLI STUDI DI BARI
ALDO MORO

DONNA ♀ 36 aa


CASO CLINICO



CASO CLINICO

DONNA ♀ 36 aa

- **Primipara**




CASO CLINICO

DONNA ♀ 36 aa

- Primipara 
- **Dalla 25° settimana minaccia di parto pre-termine**


CASO CLINICO

DONNA ♀ 36 aa

- Primipara 
- Dalla 25° settimana minaccia di parto pre-termine
- **Veniva consigliato dal ginecologo alettamento obbligato**


CASO CLINICO

DONNA ♀ 36 aa

- Primipara 
- Dalla 25° settimana minaccia di parto pre-termine
- Veniva consigliato dal ginecologo allettamento obbligato
- **Alla 28° settimana iniziava terapia cortisonica (betametasone 12 mg i.m. 1 / die per 2 giorni) per maturazione del feto nell'eventualità del parto**

CASO CLINICO

DONNA ♀ 36 aa

- Primipara 
- Dalla 25° settimana minaccia di parto pre-termine
- Veniva consigliato dal ginecologo allettamento obbligato
- Alla 28° settimana iniziava terapia cortisonica (betametasone 12 mg i.m. 1 / die per 2 giorni) per maturazione del feto nell'eventualità del parto
- **Alla 38° settimana sottoposta a parto cesareo, anche a causa della presentazione podalica del feto**



Congratulations!




CASO CLINICO

DONNA ♀ 36 aa

- Primipara 
- **Fino al 3°giorno post operatorio la pz non riferisce alcuna sintomatologia dolorosa**
(effetto della partoanalgesia e della terapia antalgica perioperatoria)


CASO CLINICO

DONNA ♀ 36 aa

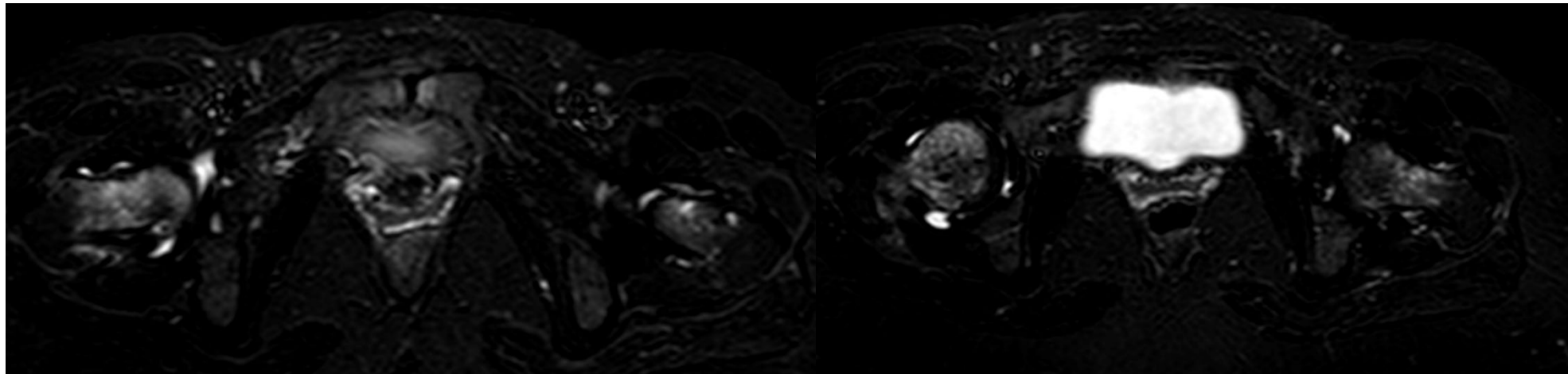
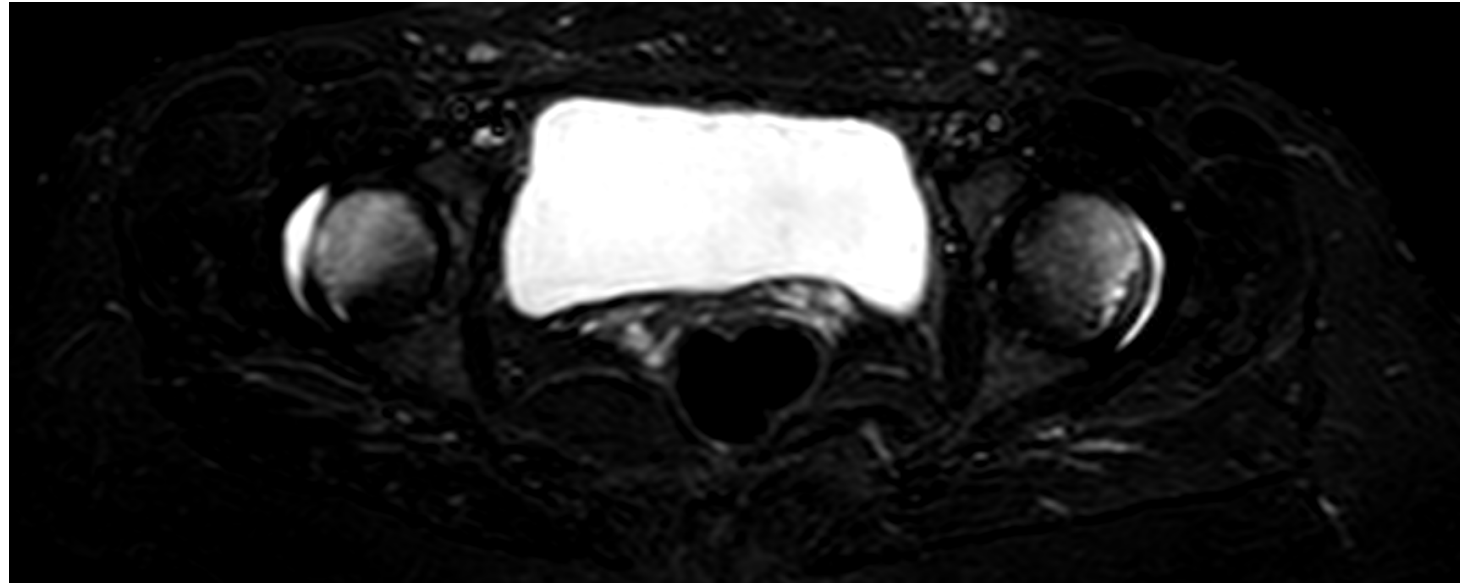
- Primipara 
- Fino al 3° giorno post operatorio la pz non riferisce alcuna sintomatologia dolorosa
(effetto della partoanalgesia e della terapia antalgica perioperatoria)
- **Dal 4° giorno coxalgia sinistra ingravescente che regrediva con il riposo**

CASO CLINICO

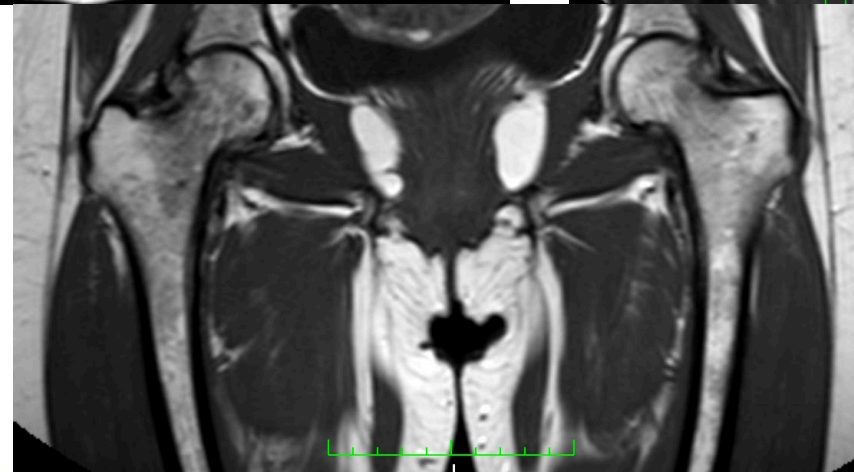
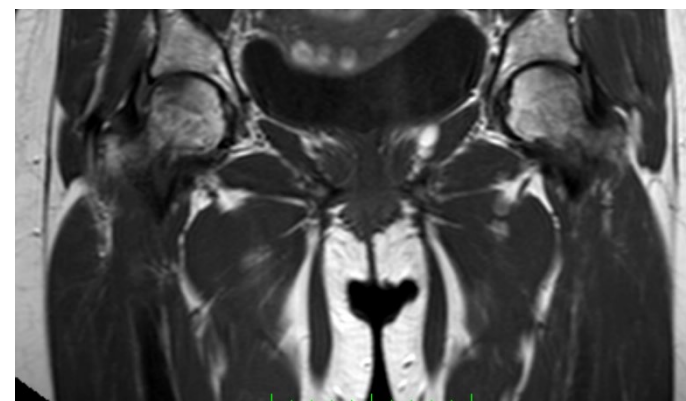
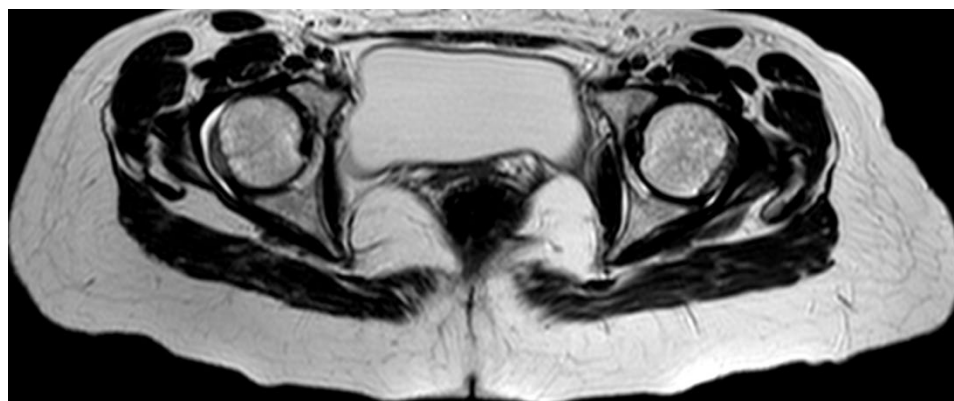
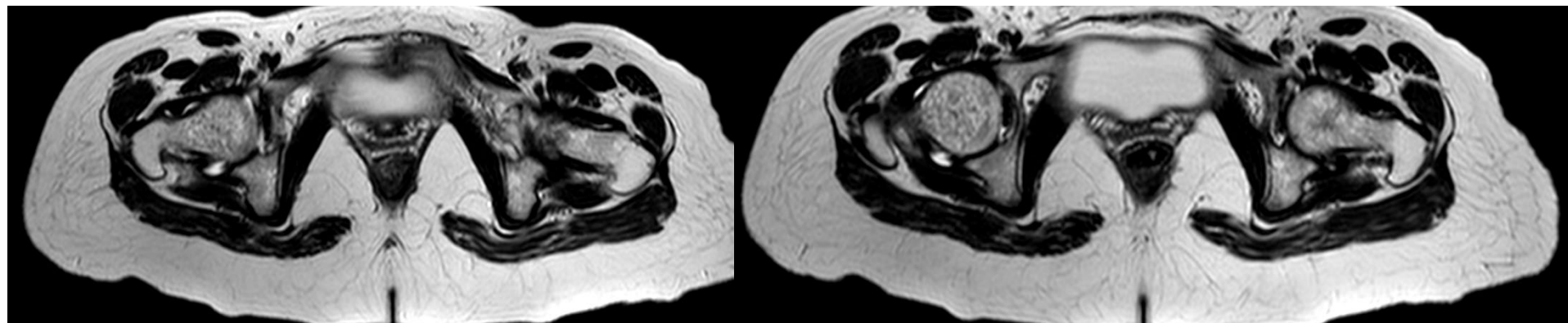
DONNA ♀ 36 aa

- Primipara 
- Fino al 3° giorno post operatorio la pz non riferisce alcuna sintomatologia dolorosa
(effetto della partoanalgesia e della terapia antalgica perioperatoria)
- Dal 4° giorno coxalgia sinistra ingravescente che regrediva con il riposo
- **A 2 settimane circa dall'intervento, per sintomatologia persistente, si sottoponeva a RMN bacino**

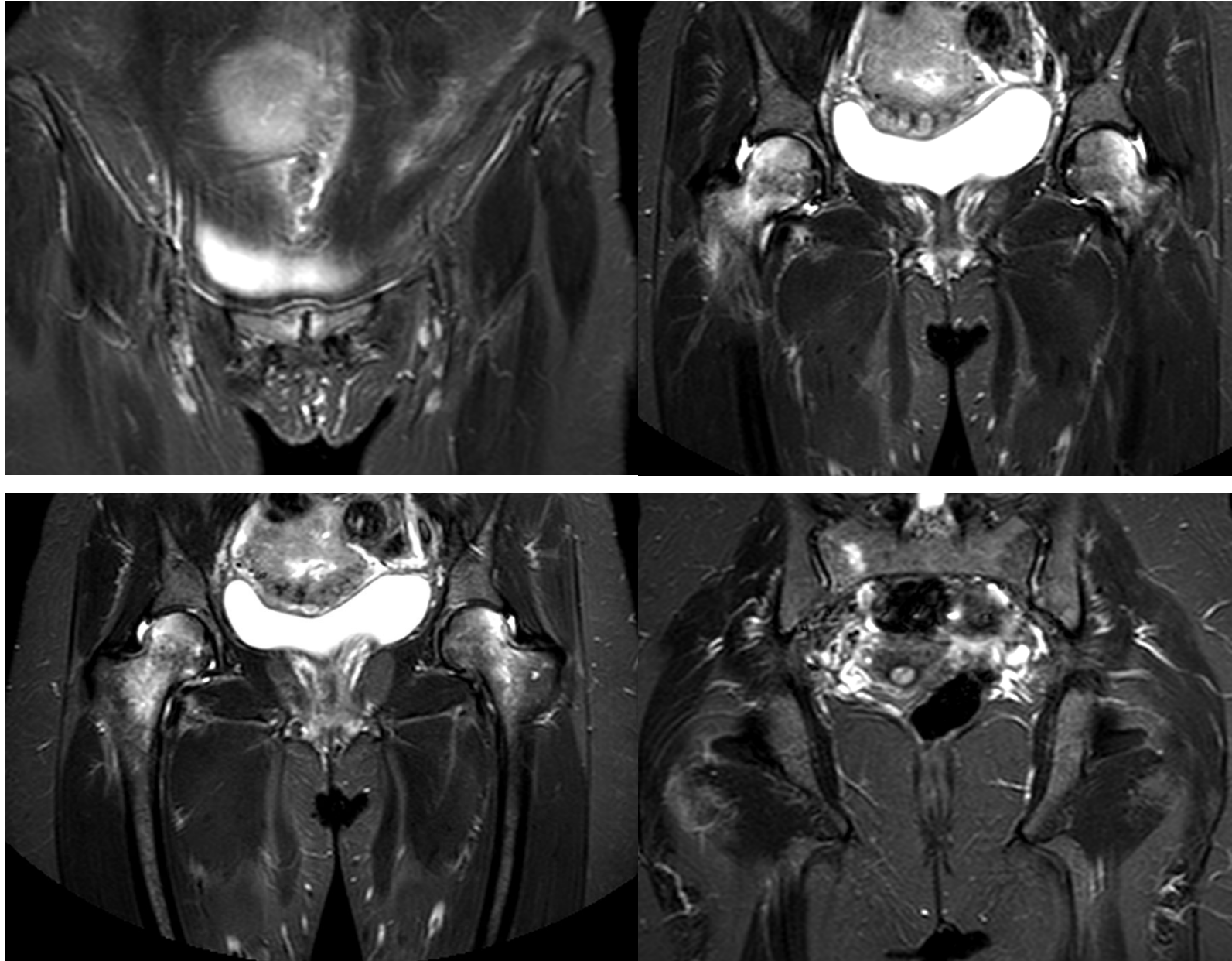
RMN al T0



RMN al T0



RMN al T0



- **IPOTESI NEUROGENICA:** Compressione del nervo otturatore da parte del feto

J B J S

The Journal of
Bone & Joint Surgery

J Bone Joint Surg Am. 1959 Oct;41-A:1327-33.

Transient demineralization of the hip in pregnancy. A report of three cases.

CURTISS PH Jr, KINCAID WE.

- **DISTROFIA SIMPATICA RIFLESSA NON TRAUMATICA**



Ann Rheum Dis. 1968 Sep;27(5):463-71.

Transient osteoporosis of the hip. A nontraumatic variety of Südeck's atrophy.

Lequesne M.

- **INFEZIONI VIRALI:** Possono stimolare il riassorbimento osteoclastico e la demineralizzazione

J B J S

The Journal of
Bone & Joint Surgery

J Bone Joint Surg Am. 1993 Sep;75(9):1358-67.

Mechanical consequences of core drilling and bone-grafting on osteonecrosis of the femoral head.

Brown TD¹, Pedersen DR, Baker KJ, Brand RA.

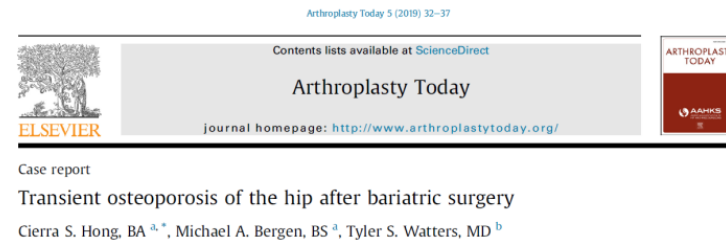EZIOLOGIA

- **EVENTO ISCHEMICO TRANSITORIO:** L'evento ischemico può portare a forme di osteoporosi transitoria fino alla necrosi avascolare.

Dunstan et al. 1992, Hayes et al. 1993, Hofmann et al. 1993, Potter et al. 1992.

- **CAMBIAMENTI METABOLICI (2019)**

- This case report presents a patient who underwent a drastic metabolic change - shortly after undergoing laparoscopic biliopancreatic diversion, also known as a duodenal switch, bariatric surgery that could be potentially linked to transient osteoporosis of the hip (TOH)



- **OSTRUZIONE VENOSA:**

- Iperemia localizzata che potrebbe essere la causa di demineralizzazione transitoria delle teste femorali

Radiology. 1970 Mar;94(3):509-12.

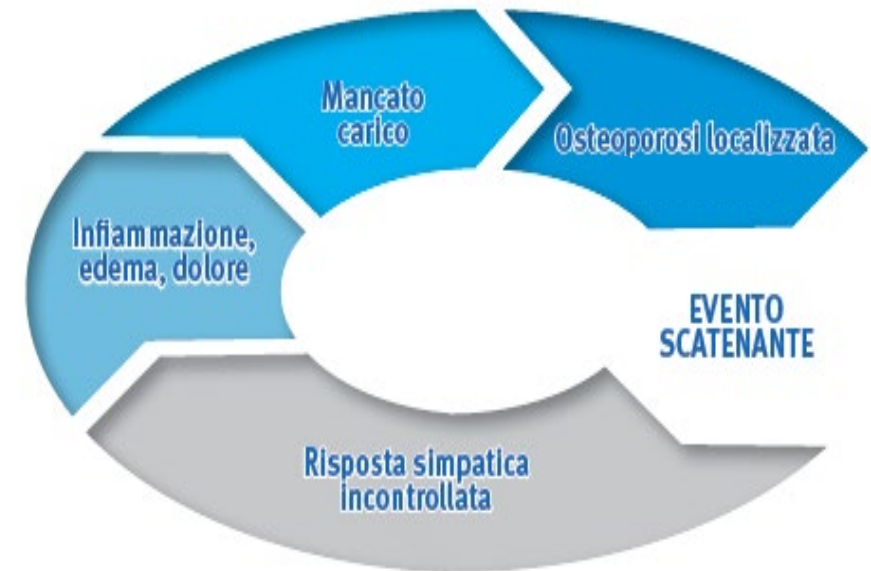Transient demineralization of the femoral head.

Rosen RA.



SINDROME ALGODISTROFICA POST GRAVIDICA DELLE ANCHE

- Idiopatica
- Donne in gravidanza (3° trimestre) o nell'immediato post partum
- RMN importante per diagnosi
- Trattamento conservativo 1° scelta



- Coxalgia
infiamm
- Movime
- Atrofia e
già a pa
sintomi



erno di
ente
cio visibile
genza dei

- Spesso la coxalgia in gravidanza può essere mascherata dal discomfort addominale o viceversa

TRATTAMENTO CHIRURGICO
Oppure
TRATTAMENTO CONSERVATIVO



CASO CLINICO

DONNA ♀ 36aa

- Primipara 

ALGODISTROFIA POST GRAVIDICA DELLE ANCHE

TRATTAMENTO:

- ✓ Divieto di carico per 20 giorni e successivamente carico tutelato con deambulatore per 30 giorni
- ✓ Pr/S. Deflazacort 30 mg per 4 giorni, successivamente 15 mg per altri 4 giorni e 6 mg per altri 4 giorni

CASO CLINICO

DONNA ♀ 36aa

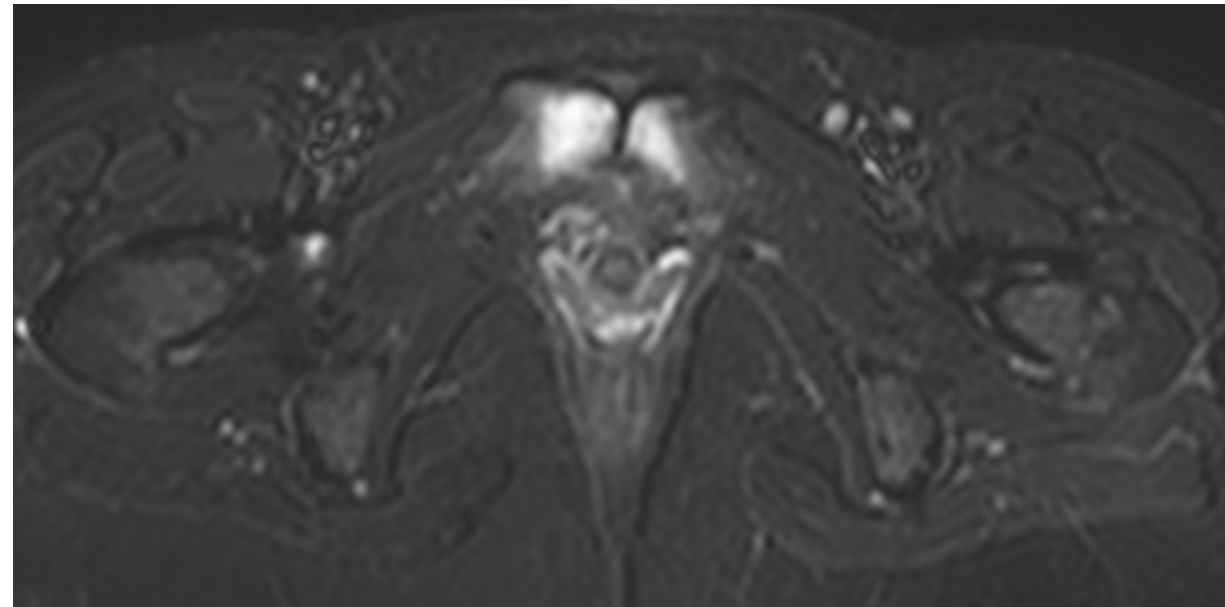
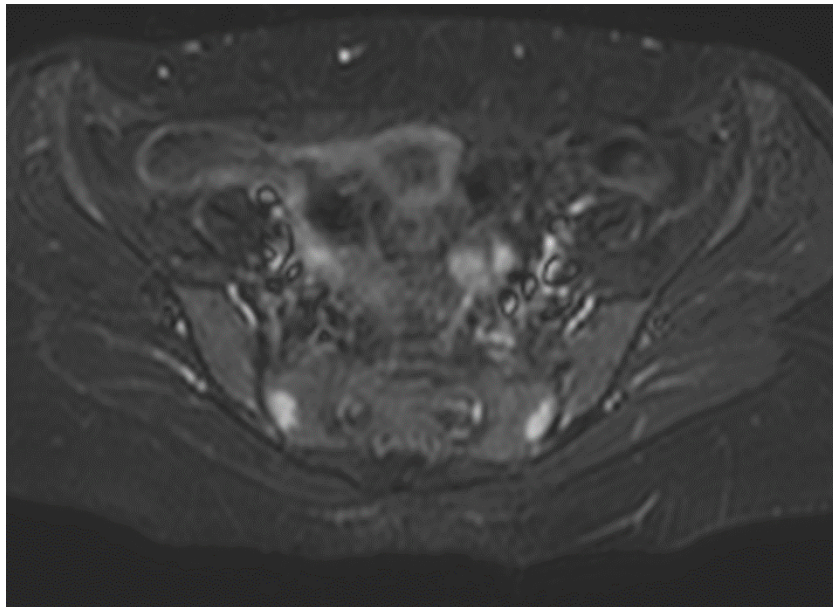
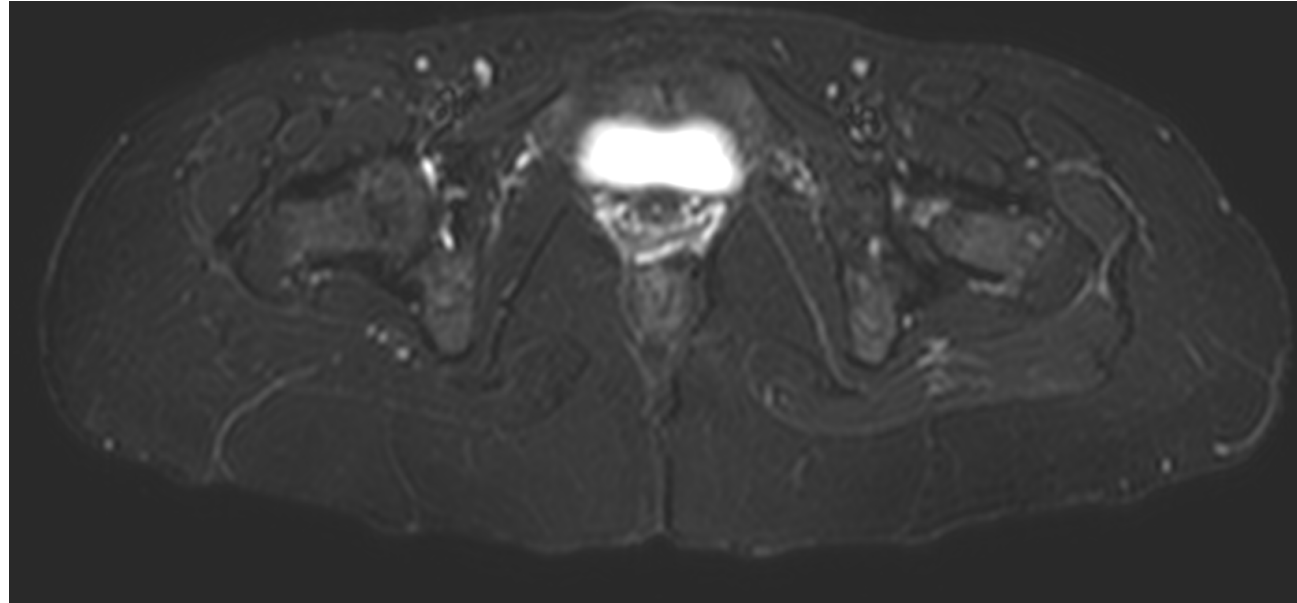
- Primipara 

ALGODISTROFIA POST GRAVIDICA DELLE ANCHE

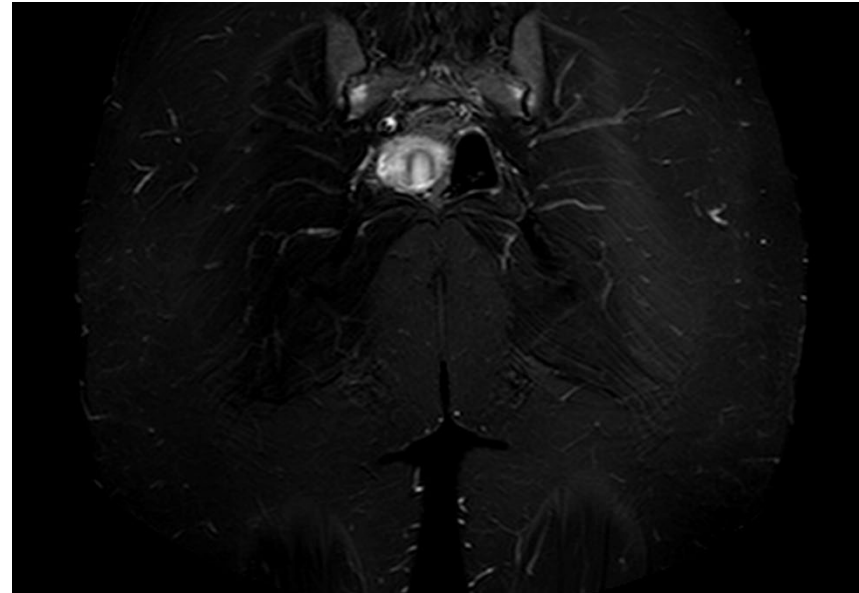
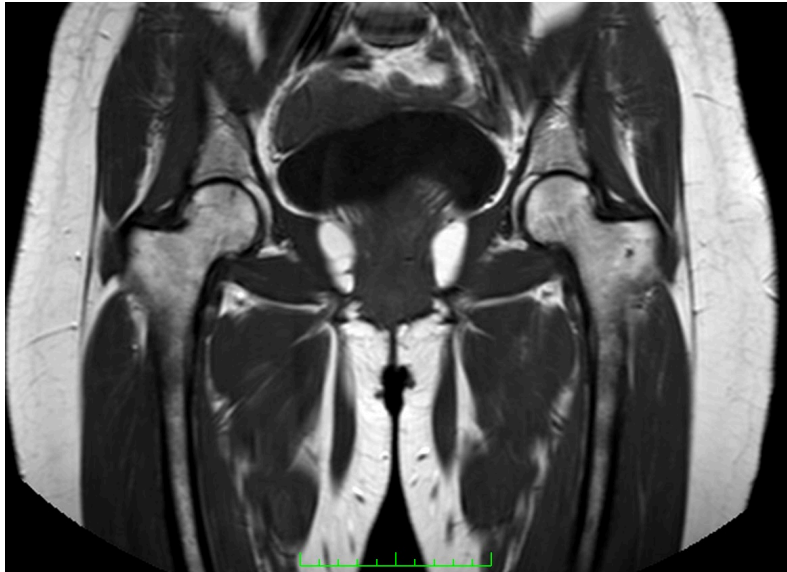
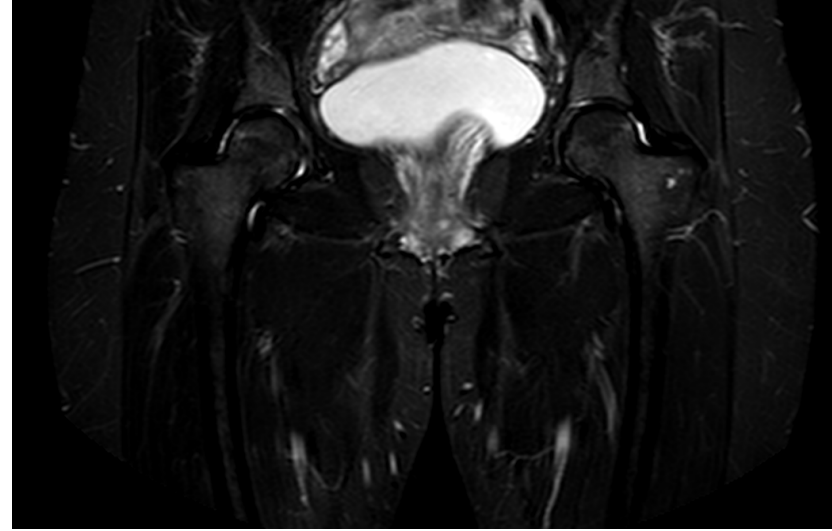
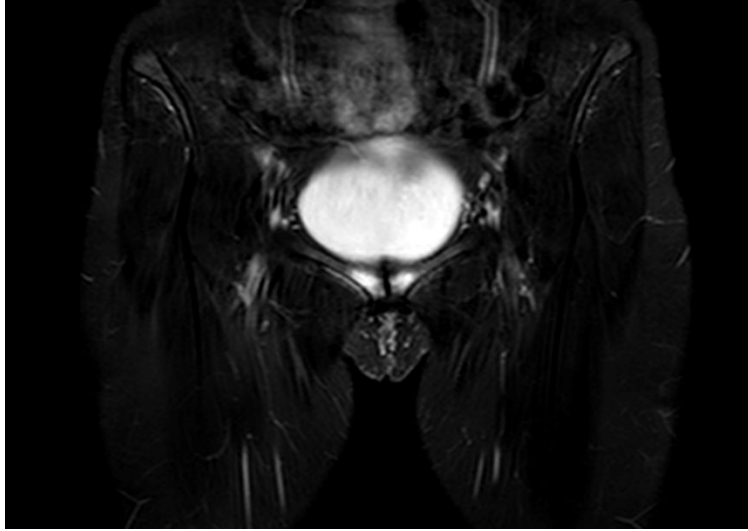TRATTAMENTO:

- ✓ Divieto di carico per 20 giorni e successivamente carico tutelato con deambulatore per 30 giorni
- ✓ Pr/S. Deflazacort 30 mg per 4 giorni, successivamente 15 mg per altri 4 giorni e 6 mg per altri 4 giorni
- ✓ Pr/S: Ac neridronico 100 mg fl e.v. 1 ogni 3 gg per 4 volte
- ✓ CEMP per 8 ore/die per 60 giorni

RMN al T1 (a 3 mesi)




RMN al T1 (a 3 mesi)



GRAZIE PER L'ATTENZIONE



III CONGRESSO NAZIONALE



UNIVERSITÀ
DEGLI STUDI DI BARI
ALDO MORO