



UNIVERSITÀ DEGLI STUDI DI FOGGIA
DIPARTIMENTI AREA MEDICA



**DOLORE CRONICO NELLE MALATTIE MUSCOLO-
SCHELETRICHE**

Trattamento integrato del paziente
affetto da epicondilite laterale mediante
onde d'urto focali ed onde d'urto
radiali: case report

PROF. SANTAMATO ANDREA

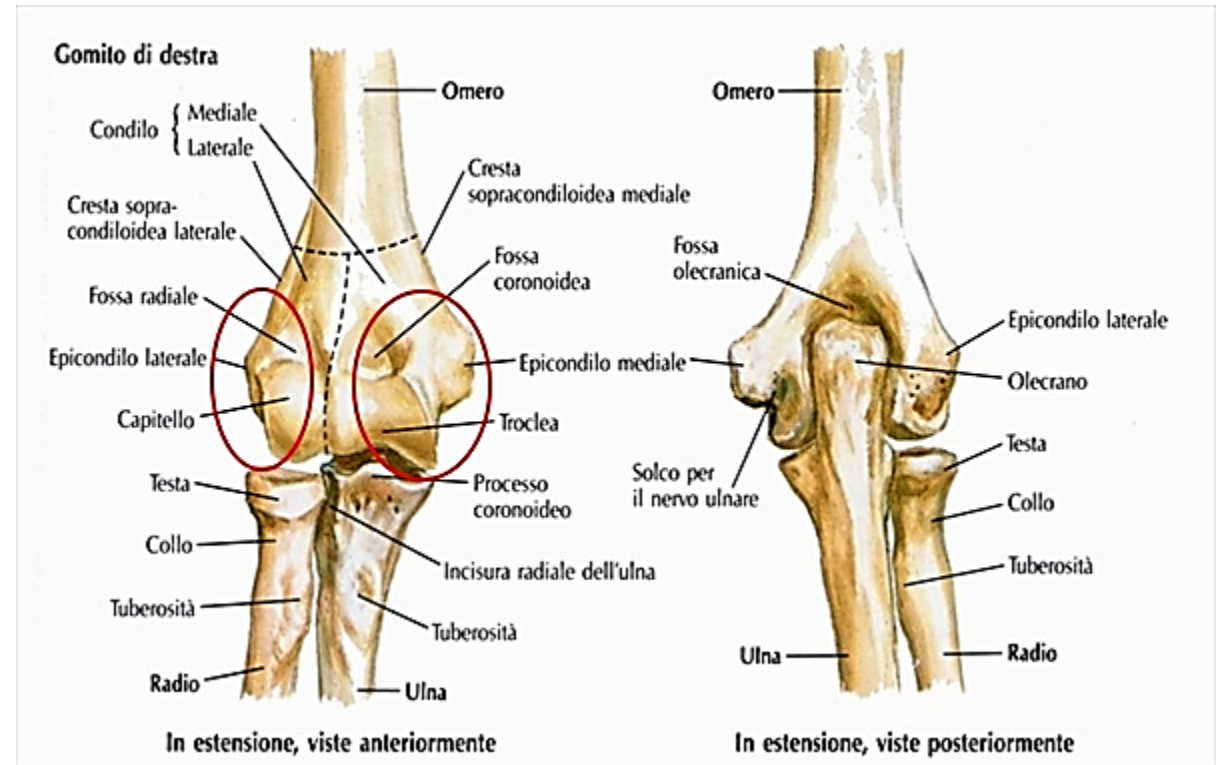
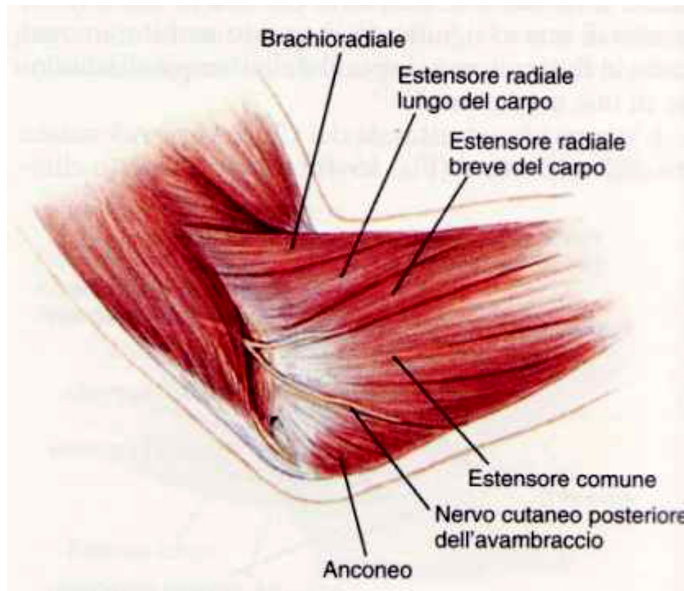
Direttore S.C. Medicina Fisica e Riabilitazione

Ospedali Riuniti di Foggia

INTRODUZIONE

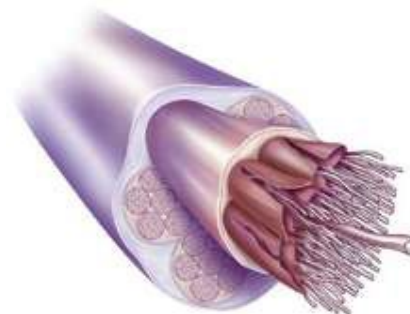
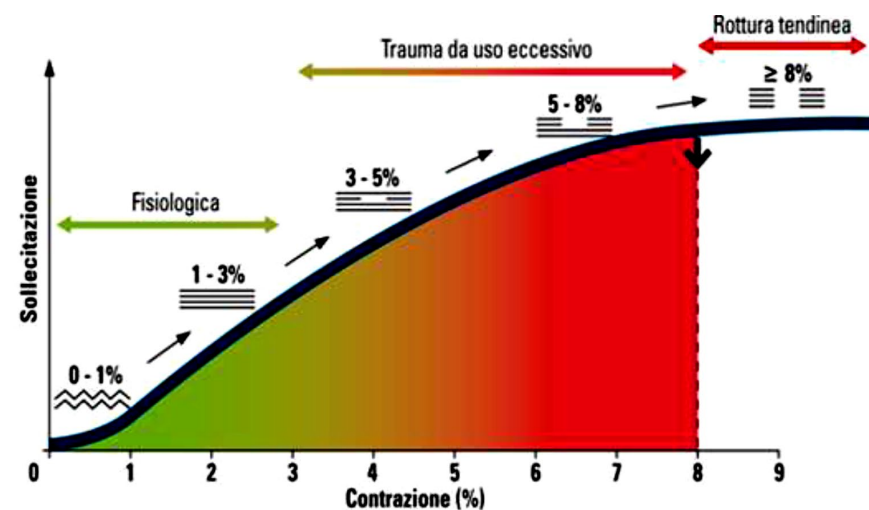
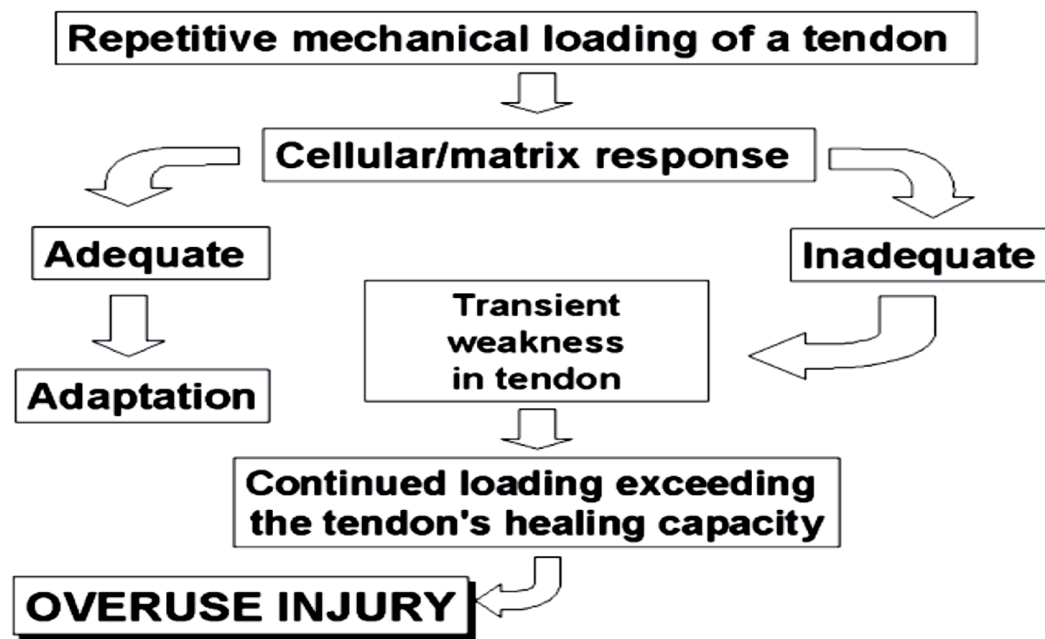
L'epicondilite è una tendinopatia inserzionale che interessa prevalentemente l'intersezione prossimale dei muscoli:

- Estensore radiale breve del carpo (ERBC)
- Estensore comune delle dita



INTRODUZIONE

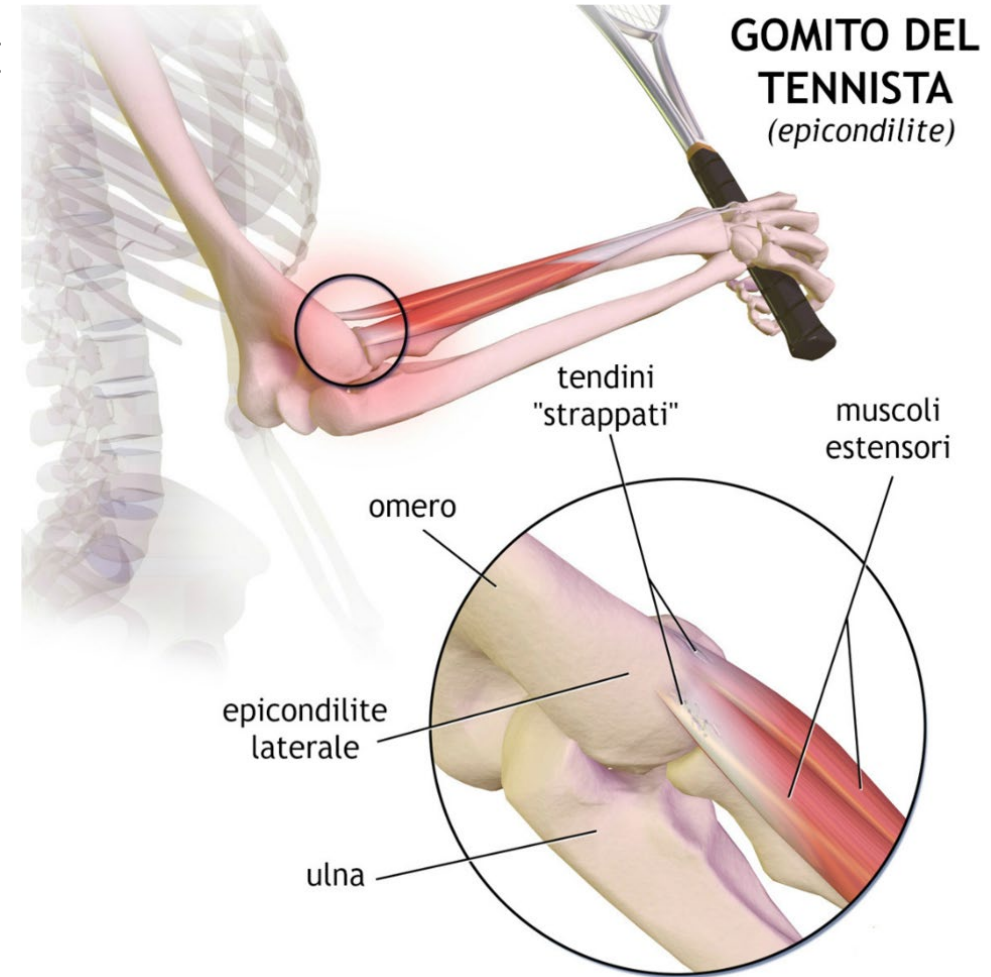
L'eziopatogenesi dell'epicondilite è **multifattoriale** ma prevalentemente **meccanica**. L'epicondilite è infatti una classica sindrome da “**Overuse**”:



INTRODUZIONE

Vi sono poi fattori predisponenti l'epicondilite:

- Senescenza fisiologica dei tendini dopo i 30-40 aa
- Ipovascularizzazione tendinea pre-inserzionale
- Errori nella tecnica di esecuzione di alcuni movimenti ripetitivi
- Errori nel gesto tecnico nello sportivo
- Attrezzatura inadeguata (utensili, strumenti di lavoro, racchetta)
- Predisposizione individuale



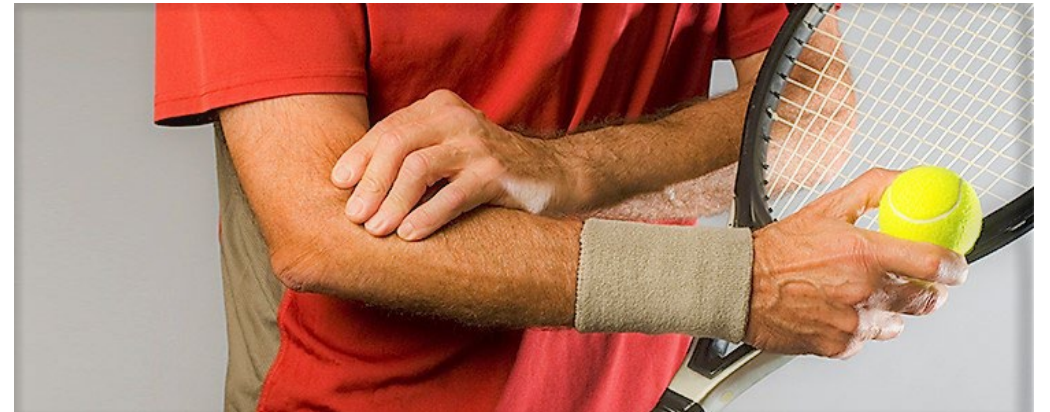INTRODUZIONE

L'epicondilite ha una prevalenza nella popolazione dell'1-3% ed un insorgenza abituale tra i 30-55 anni.

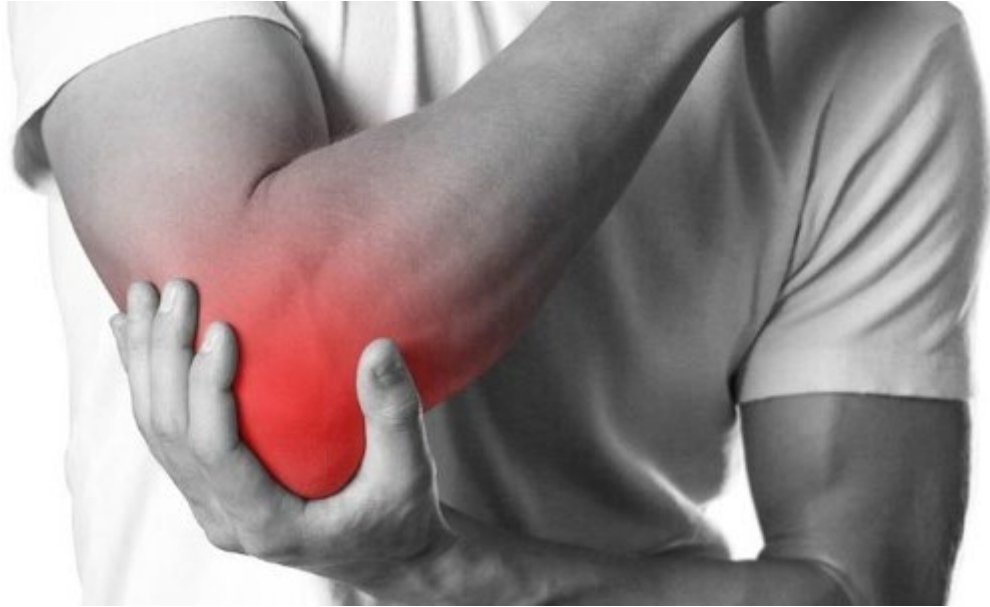Colpisce sportivi e lavoratori impegnati in attività che richiedano movimenti ripetuti di estensione e supinazione dell'avambraccio.

Sport più interessati sono: tennis (prevalenza fino al 40%), golf, scherma, baseball, nuoto e sport di lancio.

Tra i lavoratori sono più colpiti idraulici, imbianchini, carpentieri, orologiai, dattilogafi, musicisti, utilizzatori di computer e mouse, casalinghe.



CASE REPORT

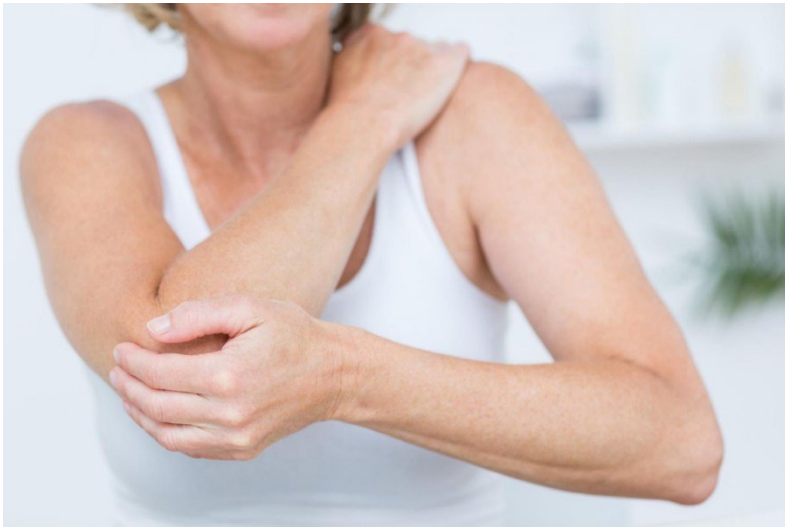

Diversi studi presenti in letteratura hanno preso in considerazione il ruolo combinato con onde d'urto focali ed onde d'urto radiali nel trattamento del paziente affetto da epicondilite.

L'obiettivo di questo lavoro è quello di presentare, nell'ottica di una gestione terapeutica integrata del paziente, la nostra esperienza clinica di trattamento mediante onde d'urto focali ed onde d'urto radiali in una paziente affetta da epicondilite.

Materiali e metodi

Abbiamo affrontato il caso clinico di una donna di 40 anni, normopeso, sportiva, affetta da epicondilite laterale dell'omero scatenata da un periodo di intensa attività sportiva tennistica.

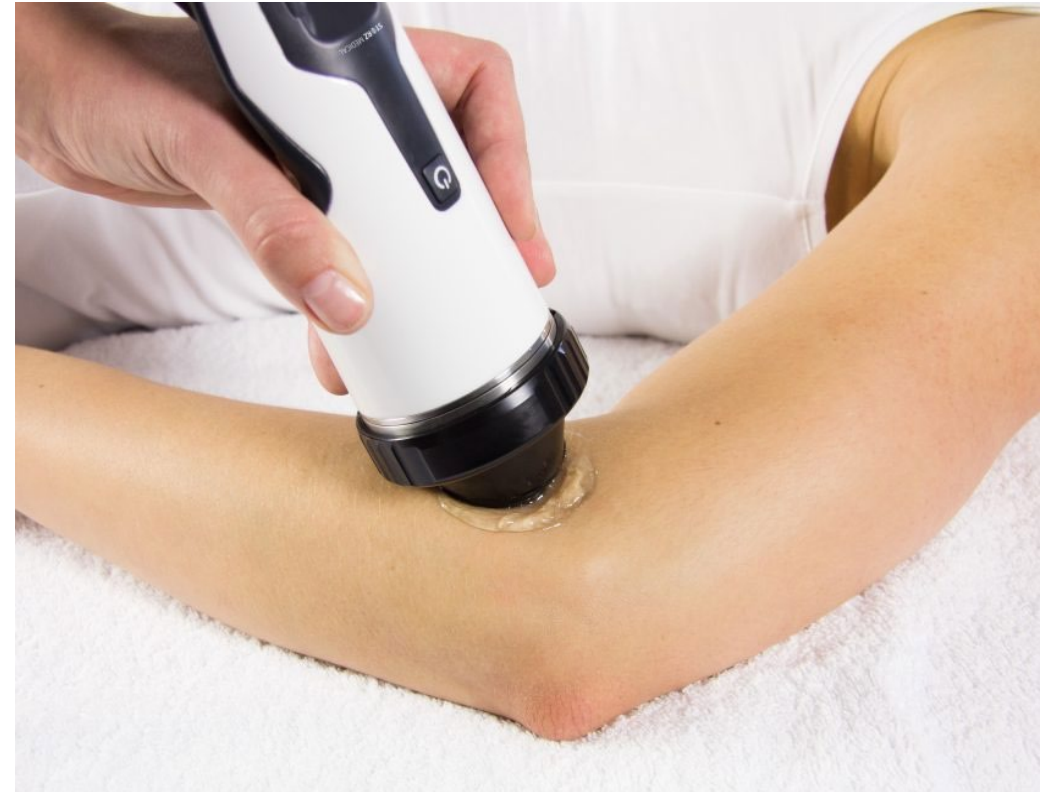

- *All'atto della visita presentava, per insorgenza di algia al movimento attivo, un ROM ridotto a 80° in flessione, 20° in estensione, 65° in pronazione, 60° in supinazione. Test di Mills, Cozen, Madusley positivi. L'esame ecografico del gomito mostrava un aspetto inspessito e disomogeneamente ipoecogeno delle inserzioni tendinee in sede epicondilare con area ipo-anecogena inserzionale di mm 7 da incipiente versamento e stato flogistico.*
- *In anamnesi emicrania cronica associata a disturbi del sonno (insonnia all'addormentamento e risvegli frequenti), dal punto di vista emotivo riferisce episodi di agitazione e rabbia correlati a recenti problematiche di natura lavorativa.*

Trattamento

Alla paziente è stato proposto quindi un trattamento integrato con:

- **onde d'urto focali** a livello dell'epicondilo laterale.
 - N° colpi: 1500
 - Frequenza 3Hz
 - Densità d'energia: 0.15 mJ/mm^2
 - Profondità: 15mm



Trattamento

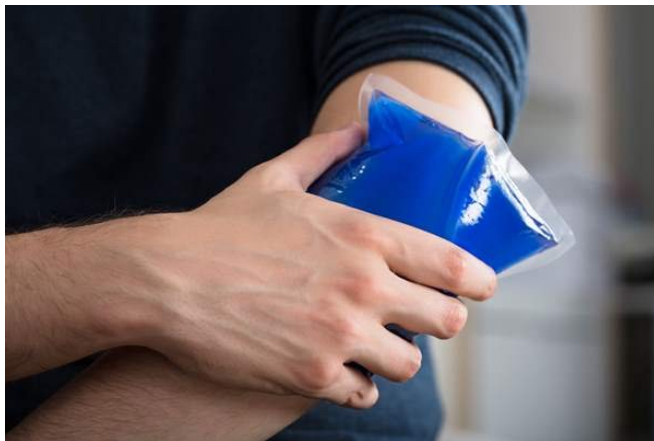- onde d'urto radiali a livello dei muscoli estensori del carpo.
 - N° colpi: 2000
 - Frequenza 5Hz
 - Profondità: 15mm

Sono state effettuate quattro sedute a distanza di una settimana l'una dall'altra.



Trattamento

- all'inizio di ogni seduta di trattamento è stata somministrata alla paziente una scala NRS e si è provveduto alla misurazione del ROM del gomito;
- al trattamento combinato con onde d'urto focali e radiali è stata associata la prescrizione di crioterapia con applicazione di ghiaccio per 3-4 min più volte al giorno.



A) scala di valutazione numerica (NRS)

Scala Unidimensionale



Risultati

Il trattamento integrato è risultato efficace:

- ❑ nella gestione del **dolore** (la scala NRS alla prima seduta risultava con valore pari a 7, già alla terza seduta ridotto a 5 e 3 nell'ultima seduta);
- ❑ nel rapido recupero del **tono-trofismo muscolare e del ROM articolare**;
- ❑ nel **miglioramento del quadro psicologico e della qualità della vita** riferiti dalla paziente.

Conclusioni

- ✓ La nostra esperienza nel caso trattato ha confermato che la terapia integrata con onde d'urto focali ed onde d'urto radiali appare utile al fine di ottenere una rapida risoluzione della sintomatologia algica nel paziente affetto da epicondilite e un precoce recupero funzionale
- ✓ Siffatta gestione integrata è risultata, inoltre, particolarmente vantaggiosa per l'assenza di effetti avversi, di complicanze significative o effetti collaterali noti e per il basso costo.
- ✓ Si può concludere pertanto che ulteriori studi sarebbero utili al fine di proporre eventuali protocolli standardizzati per la terapia integrata nel paziente affetto da epicondilite laterale per favorire una rapida progressione verso la guarigione, la prevenzione delle recidive ed evitare l'abuso di farmaci antiinfiammatori.

Grazie per l'attenzione