



Sindrome dolorosa regionale complessa (CRPS) difficoltà diagnostica: caso clinico

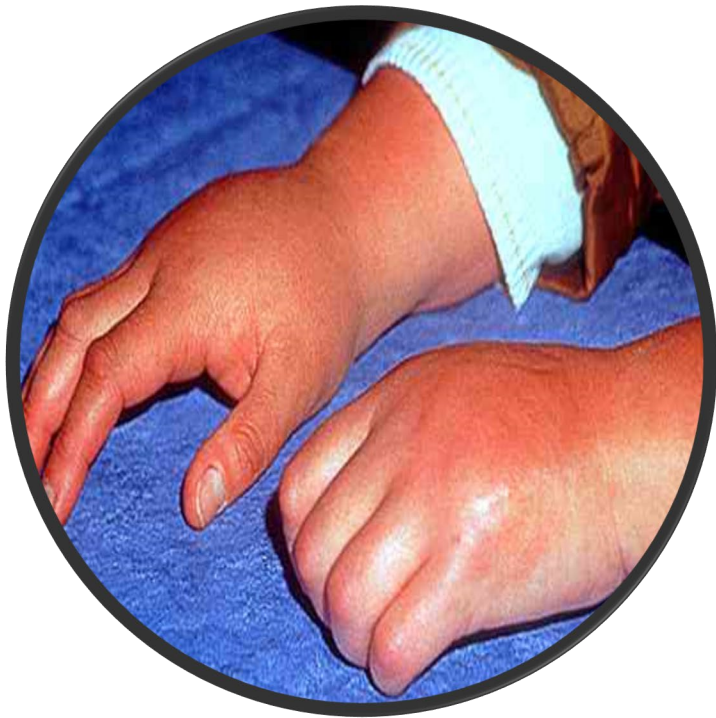16-18 Settembre 2021 Roma



Pietro Terrana
Roma 17/09/21

In Italia si riconoscono ben 13 diverse denominazioni per la CRPS

Angelova J. On the issue of defining the terminology of a frequently observed syndrome of the musculoskeletal system. Collection of resumes from the Anniversary Scientific Session 75 Years Medical Faculty- Sofia, Medical Academy, 1993, p. 5.



La Sindrome Dolorosa Regionale Complessa (Complex Regional Pain Syndrome - CRPS) o algodistrofia, è una malattia multifattoriale invalidante che più spesso si sviluppa in un arto periferico (mano, polso, caviglia, piede) dopo trauma o intervento chirurgico.

È caratterizzata da iperalgesia/allodinia sproporzionata rispetto all'evento scatenante e da disturbi autonomici e anomalie trofiche.

Resmini G, Ratti C, Canton G, Murena L, Moretti A, Iolascon G. Treatment of complex regional pain syndrome. Clin Cases Miner Bone Metab. 2015 Jan-Apr;12(Suppl 1):26-30. doi: 10.11138/ccmbm/2015.12.3s.026. Epub 2016 Apr 7. PMID: 27134629; PMCID: PMC4832403.

Caso Clinico

- Sesso: M
- Et : 20 anni
- Professione: Barbiere
- Fattori di rischio: fumatore circa 10 sigarette al d  da 3 anni
- Anamnesi patologica remota: aftosi orale ricorrente
- Storia personale o familiare negativa per malattie reumatiche
- Riferita nessuna allergia a farmaci



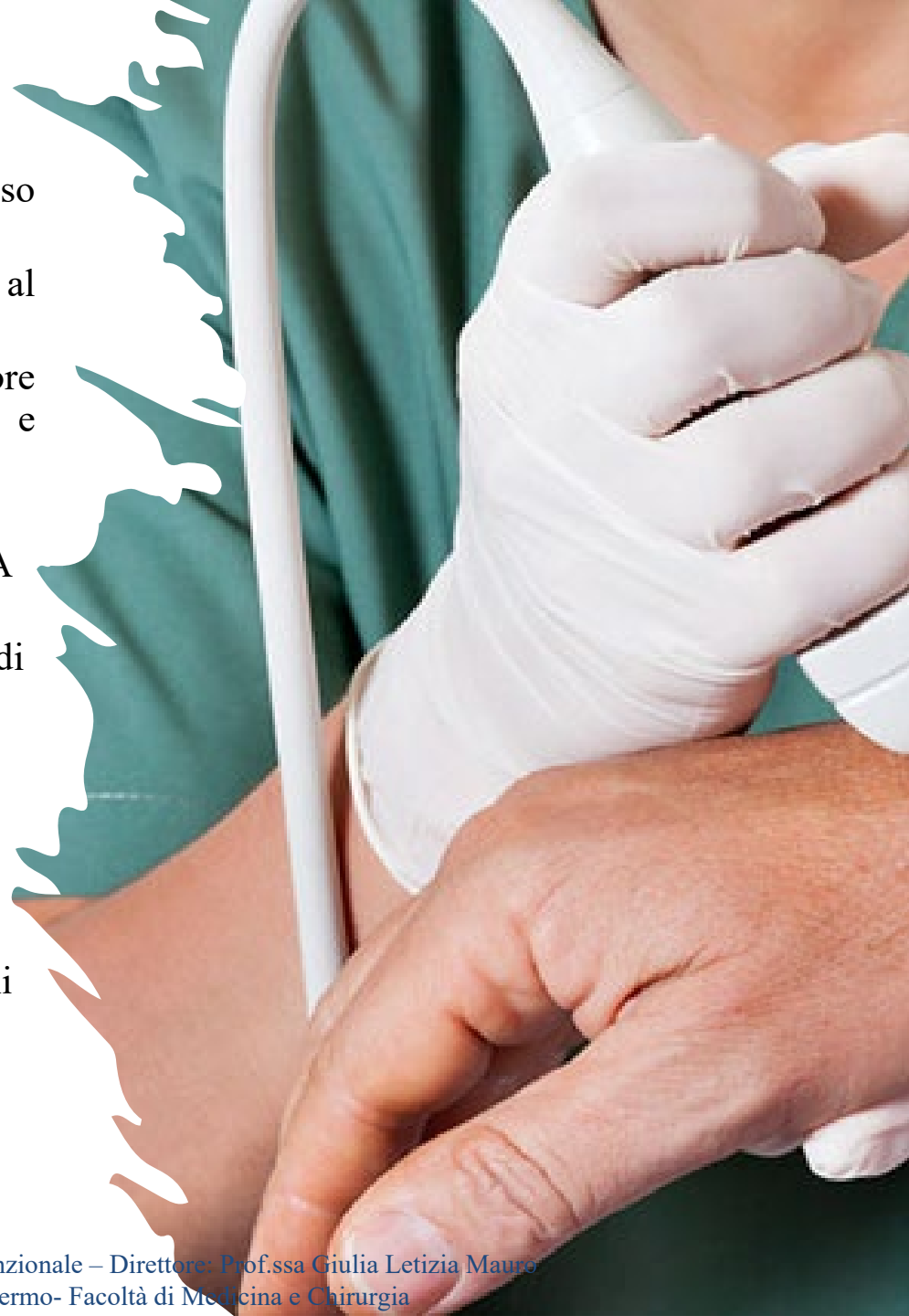
Caso Clinico

Nel Settembre 2020 dolore e tumefazione al polso dx **sine trauma**.

Il paziente viene inviato dal proprio MMG al Reumatologo per sospetto di **artrite**.

All'anamnesi emerge la presenza di dolore meccanico (NRS 6), rigidità mattutina >1h e parestesie.

- **Studio siero immunologico:** ANA, FR e ACPA negativi
- **Esami ematochimici:** nei limiti, inclusi indici di flogosi (VES 5 mm/1h, PCR 2,6 mg/dl)
- **EOR:** buone condizioni generali; polso destro tumefatto, termotatto positivo, dolente alla digito-pressione
- **Ecografia polso dx:** versamento articolare a carico della RUC (radio-ulna-carpo), alterazioni del profilo osseo a carico del semilunare e del trapezio con segnale PWD 2+ intraosseo come da erosione attiva



Conclusioni Reumatologo

In atto dagli elementi disponibili, **non classificabile come malattia infiammatoria cronica articolare**
e/o connettivite definita pertanto si consiglia **visita Fisiatrica.**



–Visita fisiatrice:

- **EOF: tumefatto, caldo. Iperalgesia** alla digitopressione in corrispondenza dell'articolazione radio-carpica e trapezio-metacarpale. **ROM limitato e dolente** ai primi gradi del movimento su tutti i piani dello spazio. Possibile la chiusura a pugno della mano. Pinze ipovalide. **Ipoestesia tattile, dolorifica e protopatica.** Forza segmentale ridotta, con ipostenia dei mm flessori-estensori delle dita

Sospetto clinico CRPS

Tabella II. Criteri di Budapest.

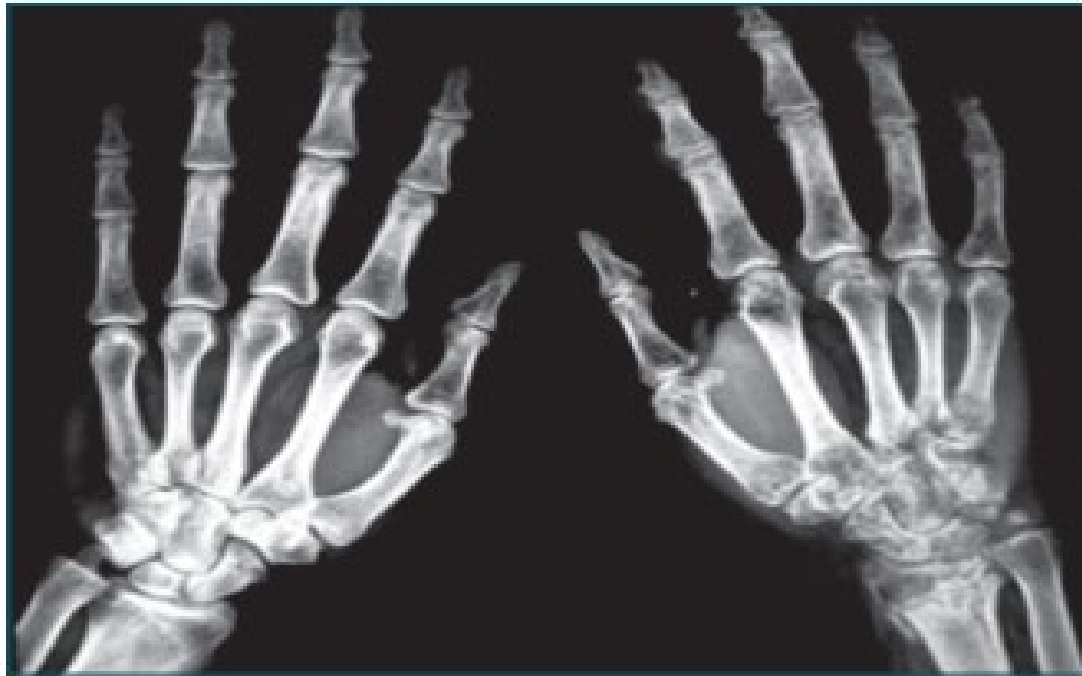1. Dolore continuo sproporzionato all'evento scatenante
2. Il paziente deve riferire la presenza di almeno un sintomo in tre delle quattro seguenti categorie:
 - alterazioni sensoriali: iperestesia e/o allodinia
 - alterazioni vasomotorie: asimmetria di temperatura e/o alterazione e/o asimmetria del colorito cutaneo
 - alterazioni sudomotorie/edema: edema e/o anomalie e/o asimmetria della sudorazione
 - alterazioni motorie/trofiche: ridotta escursione articolare e/o anomalie motorie (ipostenia, tremori, distonia) e/o alterazioni trofiche (cute, unghie, annessi piliferi)
3. Devono essere obiettivabili almeno un segno in due o più delle seguenti categorie:
 - alterazioni sensoriali: iperalgesia e/o allodinia
 - alterazioni vasomotorie: evidenza di un'asimmetria al termotatto e/o alterazione e/o asimmetria del colorito cutaneo
 - alterazioni sudomotorie/edema: evidenza di edema e/o anomalie e/o asimmetria della sudorazione
 - alterazioni motorie/trofiche: evidenza di ridotta escursione articolare e/o anomalie motorie (ipostenia, tremori, distonia) e/o alterazioni trofiche (cute, unghie, annessi piliferi)
4. Assenza di una interpretazione diagnostica alternativa



DIAGNOSI

Radiografia polso-mano dx: osteoporosi maculata «spotty osteoporosis» a carico del polso destro

Scintigrafia ossea trifasica con bifosfonati



Qual è il trattamento migliore?

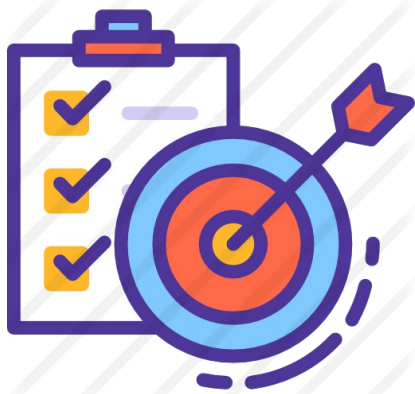Trattamento farmacologico



Trattamento Riabilitativo



Trattamento Farmacologico



- ✓ Ridurre il dolore
- ✓ Ridurre l'edema
- ✓ Migliorare il trofismo osseo



Neridronato

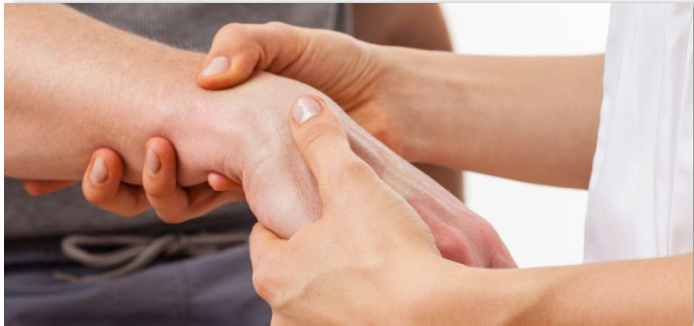**1 infusione lenta (almeno 2 ore) al dosaggio di 100 mg,
ogni 3 giorni, per 4 infusioni totali
Colecalciferolo 25.000 UI, 1 flacone una volta al mese
a stomaco pieno**

Varena M, Adami S, Rossini M, Gatti D, Idolazzi L, Zucchi F, Malavolta N, Sinigaglia L. Treatment of complex regional pain syndrome type I with neridronate: a randomized, double-blind, placebo-controlled study. Rheumatology (Oxford). 2013 Mar;52(3):534-42. doi: 10.1093/rheumatology/kes312. Epub 2012 Nov 30. PMID: 23204550.

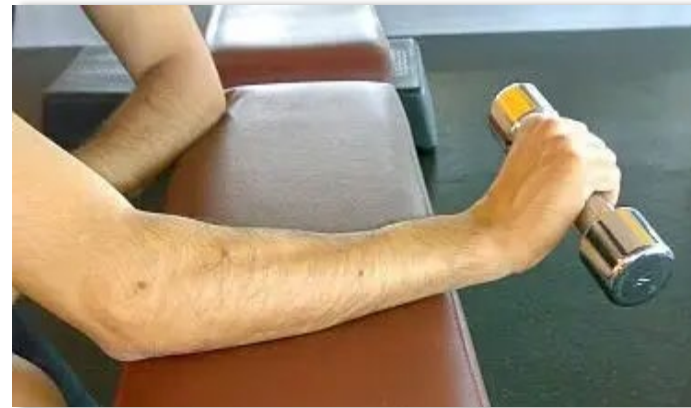Trattamento Riabilitativo

10 sedute a cadenza giornaliera per 5 giorni a settimana

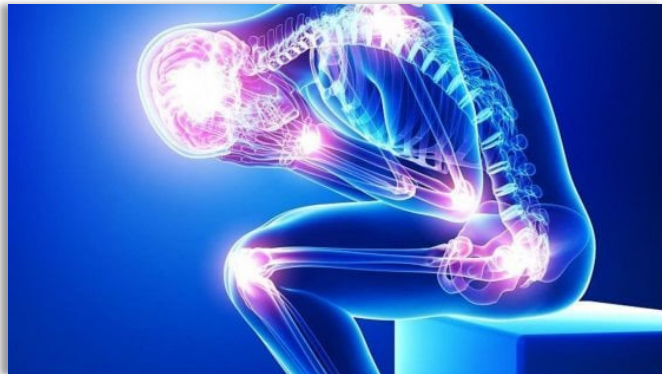Rinforzo Muscolare



Recupero ROM



Controllo del dolore



Motor Imagery

Riorganizzazione corticale del movimento → Mobilizzazione precoce del distretto coinvolto

- Mirror Visual Feedback therapy (MVF)
- Graded Motor Imagery (GMI)



van Velzen GA, Marinus J, van Dijk JG, van Zwet EW, Schipper IB, van Hilten JJ. Motor cortical activity during motor tasks is normal in patients with complex regional pain syndrome. J Pain. 2015 Jan;16(1):87-94. doi: 10.1016/j.jpain.2014.10.010. Epub 2014 Nov 4. PMID: 25451624.

Prevenzione

In termini di prevenzione, la letteratura conferma l'utilità della somministrazione della **vitamina C** ad alti dosaggi in soggetti con frattura di polso, per ridurre l'incidenza della CRPS



Prospettive Future


Infliximab/adalimumab: i biologici anti-TNF α confermerebbero il ruolo del TNF-alfa nel meccanismo patogenetico della malattia aprendo le porte ad una nuova classe di farmaci, gli anti- citochinici

- Giustra F, Bosco F, Aprato A, Artiacco S, Bistolfi A, Masse A. Vitamin C Could Prevent Complex Regional Pain Syndrome Type I in Trauma and Orthopedic Care? A Systematic Review of the Literature and Current Findings. *Sisli Etfal Hastan Tip Bul.* 2021 Jul 2;55(2):139-145. doi: 10.14744/SEMB.2021.82335. PMID: 34349587; PMCID: PMC8298085.
- Gonima E. Infliximab management complex regional pain syndrome. *J Anesth Crit Care Open Access.* 2015;3(1):11–12. DOI: 10.15406/jaccoa.2015.03.00083

Take Home Message



Approccio multispecialistico “condizio sine qua non” per ottenere un corretto inquadramento diagnostico, un rapido ed efficace trattamento, una limitazione degli effetti e degli esiti invalidanti della malattia



GRAZIE PER L'ATTENZIONE!!!